7.牛の頸部腫瘤

機 関 名：豊橋市食肉衛生検査所　　氏　　名：山崎　聡子
動 物 名：牛　　品種：交雑種　　性別：去勢　　年齢：13 ヶ月齢
病　　歴：不明

生体所見：削痩、左眼球の突出を認め、下顎後縁から頚部腹側はラグビーボール大に腫脹していた。

内臓所見：頸部気管の腹側面に隣接して 2 つの腫瘤を認めた（頸部：25×12×6cm、胸部：15×7×5cm）。腫瘤の割面は乳白色で膨隆しており一部出血を伴っていた。右心室壁及び心室中隔に大豆大の一部出血を伴う境界不明瞭な淡赤色病巣を数箇所認めた。肝臓に小豆大～大豆大の境界不明瞭な乳白色病巣が散在していた。腎臓に表面から隆起する小豆大～大豆大の乳白色結節が散在しており、同様の結節を皮質内にも認めた。脾臓は著しく腫大（70×22×8cm）し、割面は赤色で膨隆していた。頭部、躯幹及び付属リンパ節は一部出血を伴い乳白色充実性に腫大していた。

血液所見：WBC：1.65×10^5/μl　RBC：4.36×10^6/μl
血液塗抹標本で、大型で幼若なリンパ球様腫瘍細胞を多数確認した。受身赤血球凝集反応法による牛白血病ウイルス抗体試験（日生研）は陰性であった。

組織所見：頸部腫瘤は、び漫性に増殖する大型で幼若なリンパ球様細胞から成り、内部に残存する胸腺小体を認めた。腫瘍細胞は大小不同で細胞質に乏しく、淡明な核を有していた。また、核分裂像を高頻度に認め、腫瘍細胞が血管内に浸入している像もみられた。心臓では心筋細胞間で、肝臓ではグリソン鞘及び類洞内で、腎臓では間質で、腫瘍細胞が浸潤性に増殖していた。脾臓及びリンパ節では腫瘍細胞の増殖により、固有構造が消失していた。

固定方法：10％中性緩衝ホルマリン液

切り出し部位（図示）：頸部腫瘤

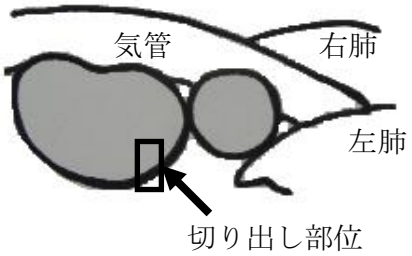

行政処分：（全部廃棄）・　一部廃棄

組織診断名：悪性リンパ腫
疾病診断名：牛白血病（胸腺型）