演　　題：牛の筋肉腫瘤
機　関　名：豊橋市食肉衛生検査所　　氏　名：清水　隆博
動　物　名：牛　　品　種：ホルスタイン　　性　別：去勢　　年　齢：17ヶ月齢
病　　歴：と畜日の２ヶ月前から右大腿の腫大が認められた。
生体所見：右大腿の著しい腫大。

肉眼所見：　右大腿外側後部の筋肉内に結合織で覆われた巨大腫瘤(59×51×48cm)を認め、正常組織との境界は明瞭であった。割面は乳白色から赤褐色充実性で、一部に出血、壊死、石灰化を認めた。腫瘤内には筋肉の残存も確認された。肺は全葉にわたって直径 1～7cm の結節が散在し、割面は乳白色から桃白色で、筋肉内腫瘤と比較してやや硬く、境界は明瞭で、一部に出血を認めた。右内側腸骨リンパ節、後縦隔リンパ節、気管気管支リンパ節はそれぞれ腫大し、割面は乳白色から赤褐色で脆弱、一部に出血、壊死を認めた。その他の著変は認められなかった。

組織所見：　筋肉内腫瘤では、腫瘍細胞の多くは繊細な結合識に区画され胞巣状に増殖する像が彌慢性に認められ、一部で充実性に増殖していた。腫瘍細胞は類円形で大小不同であり、核は大型類円形で中程度のクロマチンを有し、核仁は明瞭で、核分裂像が多数認められた。細胞質はやや乏しく、弱好酸性であった。また、腫瘍増殖巣には、変性、壊死した腫瘍細胞や、豊富な好酸性細胞質を有する細胞が散在して認められた。肺の結節では、筋肉内腫瘤に類似した腫瘍細胞が繊細な結合識に区画され胞巣状増殖する像が彌慢性に認められ、周囲の肺胞腔内及び動静脈周囲に腫瘍細胞の侵潤像が多数見られた。腫瘍細胞は筋肉内腫瘤と比べ、やや細胞質が豊富で紡錘形を呈する細胞が多く認められた。右内側腸骨リンパ節、後縦隔リンパ節では筋肉内腫瘤に類似の腫瘍細胞が彌慢性に増殖し、固有構造が消失していた。気管気管支リンパ節では、肺の結節と類似の腫瘍細胞が胞巣状に増殖する部位を認めた。残存組織との境界は不明瞭であった。

免疫組織化学の結果、腫瘍細胞はデスミン陽性、S-100 及び HHF35 に一部陽性を示し、サイトケラチン(AE1/AE3)、CD3、CD20、クロモグラニン、ビメンチンに陰性であった。
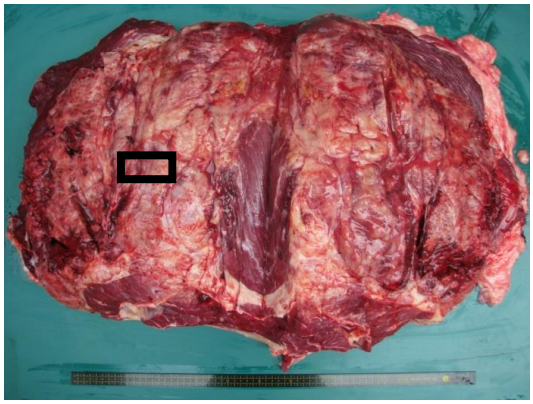
固定方法：10%中性緩衝ホルマリン
切り出し部位